

Begleitbogen für Pathologie - Operationspräparate Mamma

Art des OP-Präparates:

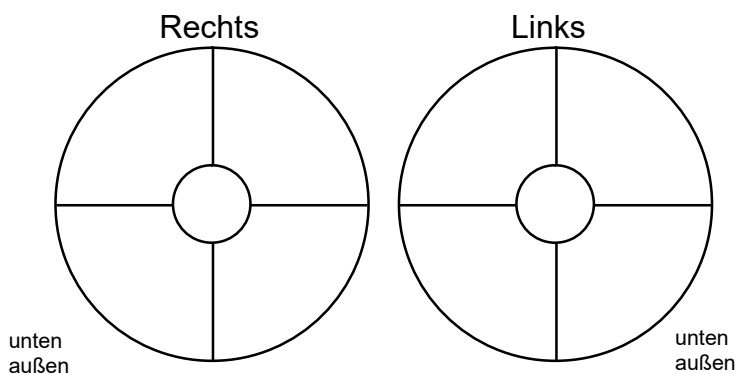
- Segmentresektat
- sonstiges _____
- Amputat (Abladat / Mastektomiepräparat)
- Subkutanes Mastektomiepräparat
- Exzizat
- Nachexzizat(e) :
 - ventral dorsal kranial kaudal
 - medial lateral mamillär peripher

Art der Mammaläsion:

- Herdbefund
- Mikrokalk
- bei präoperativ bioptisch gesicherter Mammaläsion :
 - invasives Karzinom *NST (duktal)*
 - invasives *lobuläres* Karzinom
 - DCIS
 - sonstige Läsion:

Lokalisation der Mammaläsion

(bitte einzeichnen und „Uhrzeit“ eintragen):



Markierung des Präparates:

- mamillär mittellang, peripher lang, ventral kurz
- ein Faden bei 12 Uhr
- ein Faden in Richtung Wundhöhle
- _____

Wesentliche Zusatzinformationen :

- Zustand nach neoadjuvanter Therapie
- sonstige wesentliche Information: _____
- Prophylaktische oder kosmetische links rechts
Indikation (kein Tumorverdacht)

Patientenaufkleber
bzw.
Name, Vorname, Geburtsdatum
der Patientin

Bei klinisch bzw. radiol. „sicherem“ Mammakarzinom:

- T1 bis 20 mm
- T2 > 20 – 50 mm
- T3 > 50 mm
- T4
 - T4a Ausdehnung auf die Brustwand
 - T4b Hautödem (incl. sog. Apfelsinhaut) oder Ulzeration der Haut oder Satellitenknötchen in der Haut
 - T4c 4a + 4b gemeinsam
 - T4d Entzündliches (inflammatorisches) Karzinom

Klinisches bzw. radiologisches Ausbreitungsmuster der Mammaläsion :

- unifokale Läsion
- multifokale Läsion (gleicher Quadrant)
- multizentrische Läsion

Name des verantwortlichen Operateurs:

Bei Rückfragen telefonisch erreichbar unter:

Datum Unterschrift Klinikstempel